骨系統疾患を有する患者に対し学童期に肋骨肋軟骨移植を行った1例

A case of skeletal dysplasia patients treatmented by costal cartilage graft in the school age period.

村岡理奈[1,2], 中野翔太郎[1,2], 羽鳥　遼[1,2], 倉科勇太[1,2], 津村智信[1,2], 影山　徹[2]

[1] 松本歯科大学　歯科矯正学講座
[2] 松本歯科大学病院

Introduction

骨系統疾患とは骨格を形成する組織の発生・分化・成長の障害により、骨格形成に異常をきたす疾患の総称で、複数の診療科によるトータルケアを必要とする。しかし小児期における治療体系は充分に確立されておらず種々の医学的介入の長期的な効果は明らかにされていない。

そこで我々は、骨系統疾患のひとつであるBinder’s syndrome患児に対し、学童期に顎整形力負荷の影響を考慮して形成外科医と鼻形成時期を計画して鼻柱および鼻根周囲への肋骨肋軟骨移植を施術し、上顎骨成長促進を行った1例を経験したので報告する。

※**Binder’s syndrome**：前上顎領域と鼻複合を主に障害する骨系統疾患。
異常に平坦で未発達の顔面中部があり、鼻骨、鼻棘の低形成、短い鼻と平坦な鼻稜を伴う低鼻、前鼻棘欠損、上顎骨低形成などを特徴とした鼻上顎形成不全を症状とする病態で、上顎骨劣成長による骨格性下顎前突や前歯部反対咬合を呈することが多い。

Case

【初診時年齢】 9歳0か月　男児

【 顔貌所見 】 正貌：左右非対称、口角右上がり、顔面中部は平坦で未発達

側貌： Straight type、中顔面の陥凹感、低鼻、平坦な鼻稜

【口腔内所見】overjet +2.0mm、overbite +0.5mm、左上6（26）エナメル質減形成

Terminal plane: mesial step type、右上E右下6（1E, 46）Cross bite

Case

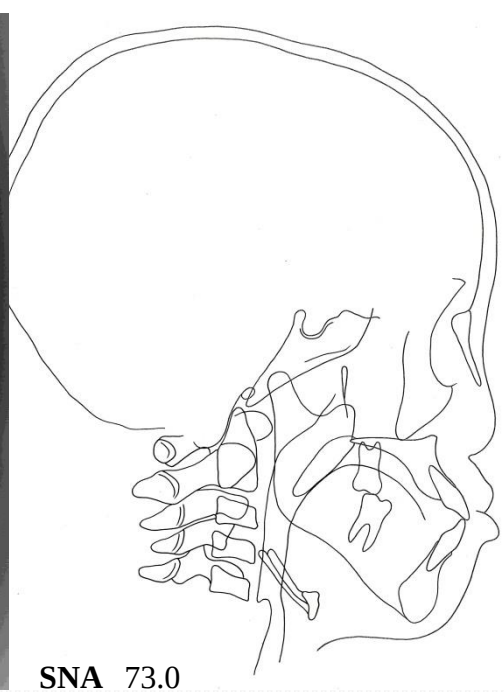

SNA	73.0
SNB	78.5
ANB	-5.5

【セファロ所見】前鼻棘は欠損し、上顎骨の前後径が小さい。 SNAは2.S.Dを越え小さく、SNBはほぼ平均値、上顎骨劣成長を示し、ANB-5.5のskeletal ClassIIIである。上顎前歯歯軸傾斜角 が大きく、FMIAはほぼ平均値、IMPAは1S.D.を越えて小さい。FMAが大きいハイアングルである。

【パノラマ所見】上顎右側第二大臼歯先天性欠損

Diagnosis

Binder’s syndrome起因上顎鼻複合体形成不全

上顎骨劣成長による骨格性下顎前突症例

Treatment plan

●成長曲線および手根骨エックス線写真による成長予測より、今後の上顎骨成長が見込まれることから、上顎骨成長促進を行う。

●Binder’s syndromeは上顎前歯部歯槽骨菲薄化を特徴としており、上顎骨の牽引方法によっては、牽引の際に著しい上顎前歯唇側傾斜を生じ、上顎前歯部唇側歯槽骨がより菲薄化することがある。
本症例では、上顎前歯唇側傾斜を防止して、上顎複合体に骨伸展圧縮力の刺激を与えながら上顎骨を牽引するために、上顎にHyrax typeの急速拡大装置を装着し、フェイシャルマスクタイプのプロトラクターを用いて今後の下顎骨成長量を配慮して上顎骨前方牽引を行う。

●上顎複合体への顎整形力負荷となるため、上顎骨前方牽引時期ならびに鼻形成時期等を、形成外科医とのカンファレンスにて計画した。

Results

【　初診時　】

【上顎骨前方牽引終了時】

Results

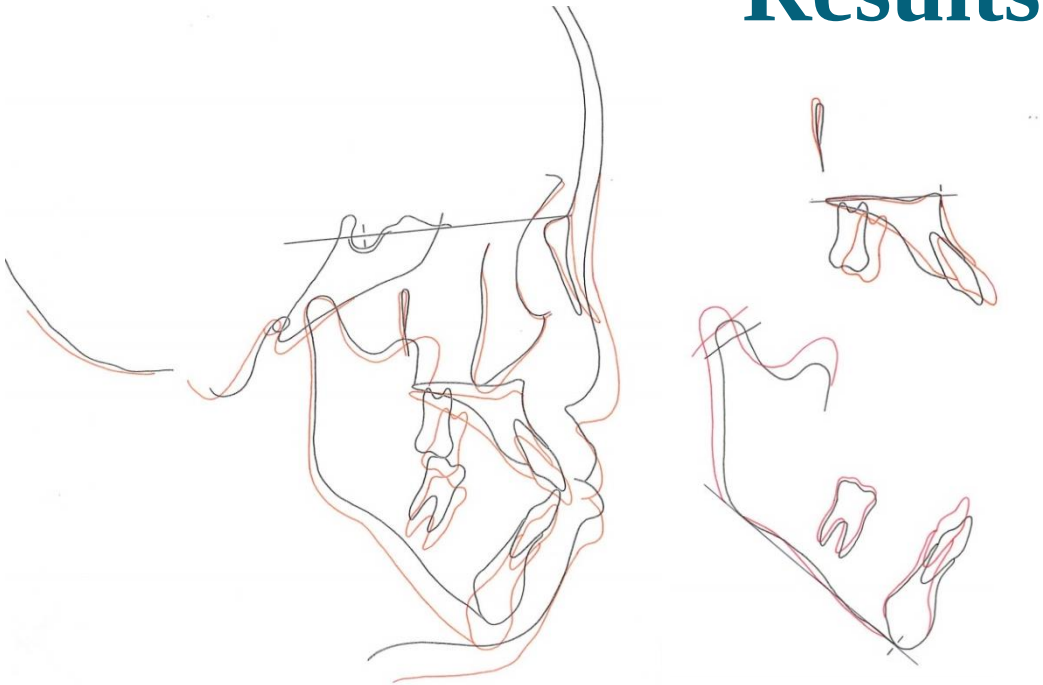

【 セファロ分析結果 】

	初診時	上顎骨前方牽引終了時
SNA	73.0	74.5
SNB	78.5	76.5
ANB	-5.5	-2.0
Facial angle	83.0	81.5
Y-axis	69.0	72.0
FMA	39.0	44.0
Gonial angle	132.0	135.0
Wits analysis	-14.0	-5.5
U1toFH	125.0	128.0
IMPA(L1 to MP)	85.0	80.0
FMIA	56.0	56.0
Interincisal angle	11.0	108.0
Overjet (mm)	+1.0	+4.0
Overbite (mm)	+0.5	+0.5

・牽引後、オーバージェットは改善し、著しい上顎前歯の唇側傾斜は生じなかった。
・軟組織側貌においては、陥凹感は初診時と比較し改善された。
・プロトラクターの効果により、上顎骨の前方成長が促進され、SNA73.0°から74.5°に改善された。
・上下顎骨顎間前後関係もANBが−5.5°から−2.0°、Wits分析は−14.0mmから−5.5mmと改善された。

Results

鼻柱および鼻根周囲への肋軟骨移植を、10歳1か月時に施術した。

【初診時】

【上顎骨前方牽引終了時】

Conclusions

本症例は、学童期に積極的な治療を行ったことで、成長終了後に開始する治療の選択肢を広げ良好な結果につながることが期待された。

このBinder’s syndrome患者は、成長終了後に上下顎骨切り術併用の矯正治療を開始することがしばしばある。しかし、諸般の事情から積極的な外科的矯正治療を希望されず、歯科矯正用アンカースクリューを併用した矯正単独での治療を希望される患者も多い。

成長期に鼻への肋軟骨移植を施術し、上顎骨成長促進を行ったことで、矯正治療単独の治療を行う選択肢を残し、また、成長終了後に再度行う鼻形成術により、良好な側貌獲得につながることが期待される。